

BASIC STEP IN FESS : MAKSILA-ETHMOID

by Anna Mailasari Kusuma Dewi

Submission date: 13-Aug-2020 09:25AM (UTC+0700)

Submission ID: 1368996980

File name: Artikel-Basic_step_in_fess.pdf (370.06K)

Word count: 1429

Character count: 9209

BASIC STEP IN FESS : MAKSILA-ETHMOID

dr. Anna Mailasari K.D, Sp.T.H.T.K.L(K), Msi.Med

Departemen IKTHT-KL FK UNDIP/ KSM KTHT-KL RSUP Dr. Kariadi Semarang

PERSIAPAN OPERASI

1. Evaluasi pasien

a. Riwayat Pasien

Evaluasi pasien membutuhkan pemeriksaan medis menyeluruh termasuk riwayat keluhan pasien.

Keluhan	Tentukan onset, durasi, frekuensi, dan sifat gejala (Hidung tersumbat, obstruksi, Rhinorrhea, postnasal drip, Anosmia, hyposmia, sakit kepala, sakit wajah, tekanan, atau terasa penuh)
Pengobatan	Daftar perawatan medis sebelumnya untuk menilai apakah terapi medis maksimal telah diberikan.
Riwayat operasi	Dokumentasikan upaya perawatan bedah sebelumnya, dan manajemen pasca operasi.
Komorbid	Identifikasi kondisi komorbid yang relevan seperti asma, penyakit granulomatosa, trias Samter
Riwayat alergi	Identifikasi farmakologis dan lingkungan alergi serta langkah-langkah terapi yang telah dicoba.
<i>Riwayat keluarga</i>	<i>Tentukan apakah terdapat kecenderungan genetik (mis., imunodefisiensi, fibrosis kistik)</i>
Riwayat social	Pastikan paparan zat potensial berbahaya baik di rumah atau di tempat kerja (mis., tembakau, jamur).

b. Pemeriksaan fisik

Pemeriksaan diagnostic komprehensif Endoskopi hidung adalah komponen penting dari evaluasi pasien. Terdapatnya discaj mukopurulen, polip, massa, dan abnormalitas lain harus didokumentasikan.

c. Evaluasi radiografi

Computed tomography (CT) dilakukan untuk mengetahui anatomi dan mengevaluasi sejauh mana penyakit sinonasal terjadi. Potongan CT Scan harus tipis (3 mm atau kurang), tampak potongan koronal dan aksial menggunakan *bone widow setting*. CT scan dilakukan a setelah 4 hingga 6 minggu pemberian terapi medis agresif untuk memastikan bahwa hanya perubahan mukosa atau tulang ireversibel yang tampak

d. Informed consent

Jelaskan rencana tindakan, prosedur tindakan, resiko, komplikasi dan perawatan pasca operasi.

2. Posisi pasien

Kepala pasien ditinggikan 30 hingga 40 derajat sehingga dapat memfasilitasi aliran balik vena dari kepala dan leher. Penempatan kepala pasien lebih tinggi dari dada, dapat menurunkan tekanan arteri dan mencegah kongesti vena, sehingga memperjelas lapang operasi.

3. Infiltrasi lokal

Larutan lidokain 2% dengan adrenalin 1:80 000 atau 1: 100 000 diaplikasikan dengan jarum suntik. Suntikan dilakukan dengan panduan kamera dan endoskop. Suntikan pertama pada area konka media bagian atas, suntikan kedua pada bagian ujung anterior diinfiltrasi. Suntikan ketiga adalah di bagian belakang konka media, di wilayah tersebut terdapat arteri sphenopalatine. Penyuntikan menggunakan jarum spinal. Area anterior uncinatus tidak diinfiltrasi karena perdarahan dari tempat suntikan dapat mengaburkan saat uncinotomi.

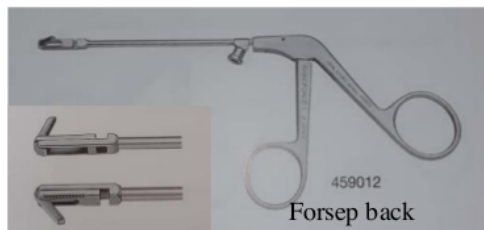
4. Persiapan alat

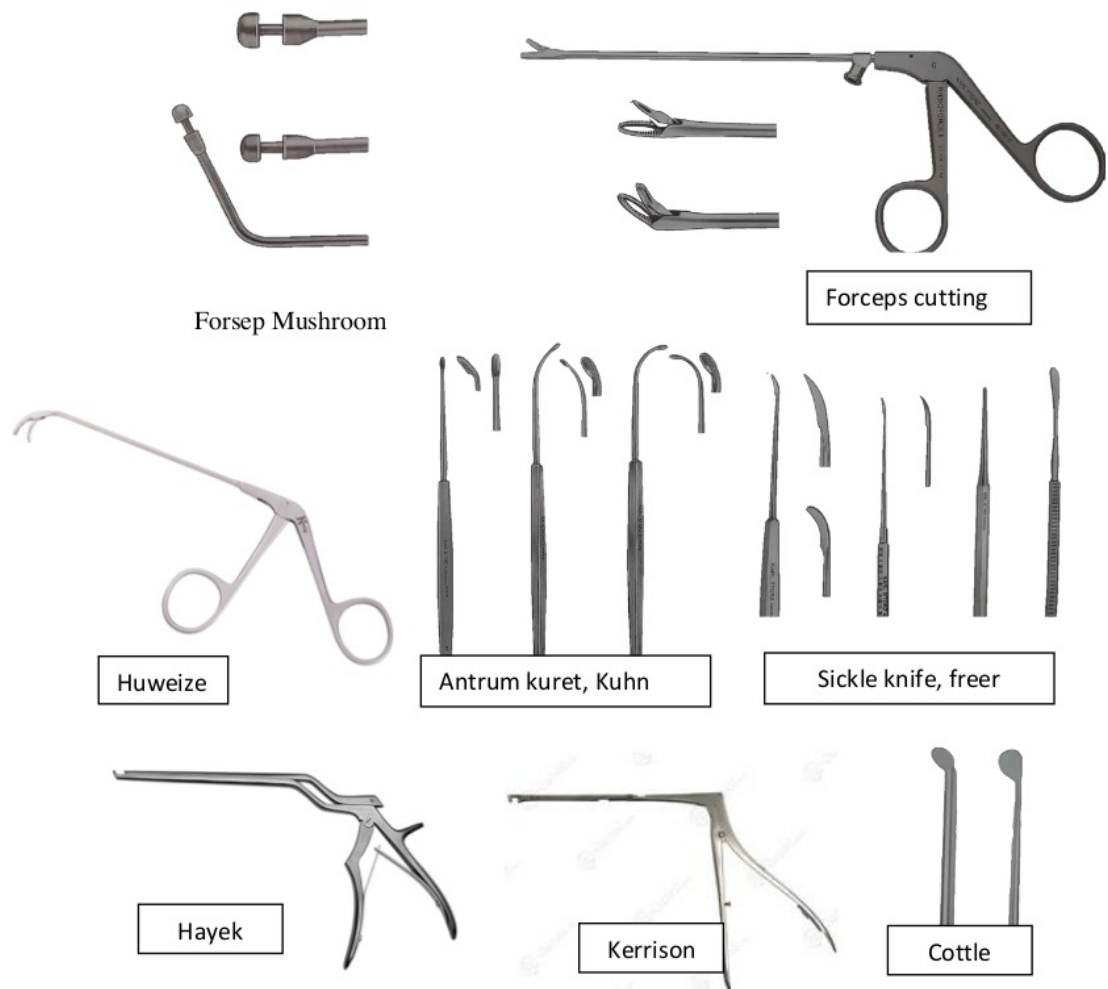
Prasarana :

- Endoskopi terdiri atas lumina 0⁰ dan 30⁰, light source, kamera, monitor, dan recoeder
- Mesin penghisap
- Kauter bipolar

Instrumen operasi :

1. Forsep back biting
2. Blakesley nasal forceps, thru-cut forceps
3. Forcep cutting straight& upper
4. Forcep mushroom naik 3,5 mm
5. Huweiser antrum grasping forceps
6. Nasal speculum 55 mm
7. Kuret sinus maksila/J kuret, Kuret sinus frontal/ Kuhn kuret
8. Suction punch, kanul suction antrum (bengkok), kanul suction lurus
9. Pinset bayonet, pinset anatomi, pinset chirigri
10. Pisau nasal/ freer lurus pendek
11. Pean bengkok ramping panjang, pean lurus, needle holder
12. Sickle knife
13. Kerrison, hayek
14. Gunting konka, gunting jaringan
15. Ostium sicker
16. Cottel mesh
17. Jarum jahit set





STEP BY STEP FESS : MAKSILA-ETHMOID

1) Tahap I. INFUNDIBULOTOMI

Gunakan teleskop 0° sebagai teleskop utama.

- a) Inspeksi. Pertama-tama perhatikan rongga meatus medius, prosesus uncinatus, tulang lakrimal yang melapisi saluran air mata, konka media. Jika

rongga meatus media sempit dan endoskop tidak dapat masuk, rongga dibuka dengan meluksasi konka media ke medial dengan respatorium. Perhatikan konka media dan prosesus uncinatus apakah ada kelainan.

- b) Identifikasi. Setelah rongga meatus media terbuka, identifikasi sisi-sisi yang membatasi meatus media, yaitu prosesus uncinatus, bula etmoid dan konka media. Perhatikan celah antara prosesus uncinatus dan bula yang membentuk hiatus semilunaris.
- c) Palpasi. Kenali batas-batas prosesus uncinatus sambil meraba dari posterior dan anterior dengan respatorium. Batas posterior prosesus uncinatus adalah pinggir bebas yang membentuk hiatus semilunaris. Di bagian anterior prosesus uncinatus berbatasan dengan tulang keras yang melapisi ductus lakrimalis, ditandai adanya cekungan berbentuk bulan sabit. Insisi infundibulektomi adalah pada batas ini. Dibagian inferior, prosesus uncinatus berbatasan dengan perlekatan konka inferior. Perhatikan celah antara prosesus uncinatus dan perlekatan konka media dimana seringkali dapat tampak pembukaan kearah sinus frontal, terletak disebelah medial uncinatus atau pada ujung superior hiatus semilunaris.
- d) Insisi. Insisi infundibulum atau infundibulotomi dilakukan dengan pisau sabit (*sickle*), dimulai dari atas di perlekatan konka media dengan dinding lateral hidung, insisi diarahkan ke inferior menyusuri batas depan uncinatus, selanjutnya ke posterior sejajar dengan batas bawah konka media. Insisi dapat pula dimulai pada 1/3 atas, ke bawah kemudian kembali keatas. Perhatikan bahwa insisi memotong mukosa dan tulang prosesus uncinatus.

2) Tahap II. INFUNDIBULEKTOMI

- a) Luksasi prosesus uncinatus. Setelah insisi (infundibulotomi), prosesus uncinatus diluksasi ke medial menggunakan respatorium sehingga rongga infundibulum terbuka.
- b) Infundibulektomi. Prosesus uncinatus dan mukosa yang melekat padanya diangkat dengan cara melepaskan perlekatan atas dan bawah. Setelah

infundibulektomi, kita harus dapat melihat ostium sinus maksila di bagian antero-inferior infundibulum dan bula etmoid tampak lebih jelas.

3) **Tahap III. ANTROSTOMI MEATUS MEDIA**

Antrostomi sebaiknya dilakukan setelah infundibulektomi (sebelum etmoidektomi), karena identifikasi osteum lebih mudah jika masih ada bula etmoid.

- a) Identifikasi. Setelah infundibulum terbuka akan tampak pembukaan lubang osteum sinus maksila. Pada beberapa kasus, osteum ini tidak langsung tampak. Carilah osteum, kalau perlu dengan endoskopi 30°. Jika tetap tidak tampak, coba palpasi dengan kuret J atau osteum seeker. Lokasi osteum adalah pada pertemuan aspek antero-superior dengan postero-inferior prosesus uncinatus atau lebih mudah diingat adalah di sisi antero-inferior infundibulum.
- b) Evaluasi osteum. Setelah ostium tampak, perhatikan bentuk dan besarnya, apakah perlu diperlebar. Kenali fontanel anterior dan fontanel posterior yaitu daerah di sisi anterior dan posterior osteum yang tidak mengandung tulang. Bila ada osteum asesori, akan berada di daerah ini.
- c) Pelebaran osteum. Bukan sesuatu yang rutin dikerjakan. Jika perlu dilebarkan, jangan ke semua arah, dapat ke 1 atau 2 arah dari dibawah ini:
 - Ke anterior memotong fontanel anterior menggunakan cunam backbiting (hati-hati kena duktus lakrimalis)
 - Ke posterior memotong fontanel posterior menggunakan gunting atau cunam Blakesley/cutting forcep yang lurus, bibir atas dimasukkan ke sisi dalam ostium (hati-hati kena a.sfenopalatina). Jangan memotong terlalu banyak, dapat menyebabkan destabilisasi konka media)
 - Ke inferior menggunakan cunam side biting.
- d) Evaluasi antrum. Selanjutnya mukosa antrum dievaluasi dengan endoskop 30° dan 70°. Perhatikan keadaan mukosanya, apakah ada polip, kista dll. Mungkin tampak alur tempat jalan arteri dan nervus infraorbitalis di atap antrum. Jika

kelainan hanya di sinus maksila, infundibulektomi dan pelebaran osteum sinus maksila sudah efektif menyembuhkan penyakit dan operasi selesai pada tahap ini.

4) Tahap IV. PENGANKATAN BULA ETMOID

- a) Penetrasi Bula Etmoid. Dinding depan bula etmoid ditembus di bagian inferior dengan ujung cunam *Blakesley* lurus atau ujung suction. Biasanya mudah karena tulangnya tipis.
- b) Pengangkatan Bula. Dinding anterior bula diangkat dengan cunam *Blakesley upturned*. Perhatikan batas-batasnya. Batas lateral adalah lamina papirasea, bersihkan dengan hati-hati. Batas medialnya adalah konka media. Dinding belakang bula adalah lamina basalis (*ground lamina*= basal konka media) yang membatasi sel-sel etmoid anterior dengan posterior. Lamina basalis tepat di depan endoskop sebagai tulang transparan keabuan. Usahakan agar lamina basalis ini tetap utuh, karena ia merupakan jejas anatomi ke arah sinus etmoid posterior.

5) Tahap V. ETMOIDEKTOMI POSTERIOR

- a) Penetrasi lamina basalis. Untuk mencapai sinus etmoid posterior, lamina basalis ditembus dengan *Blakesley* lurus / tip suksion di bagian infero-medial. Selanjutnya sisa lamina basalis diangkat sehingga pandangan ke dalam sinus etmoid posterior dapat dilakukan.
- b) Evaluasi mukosa sinus etmoid posterior. Perhatikan kondisi mukosanya. Pada operasi sesungguhnya, jika mukosa normal, tidak dilakukan manipulasi.
- c) Diseksi sel-sel etmoid posterior. Partisi sel-sel posterior dibersihkan secara berhati-hati dengan cunam *Blakesley* lurus / *upturned*, sambil mengidentifikasi dasar otak (di atas) dan lamina papirasea (lateral). Perhatikan bahwa sel-sel etmoid posterior lebih besar dari sel anterior.

- d) Evaluasi sel etmoid paling posterior. Sel etmoid paling posterior khas berbentuk prisma segitiga dengan dasar menghadap ke endoskop dan puncak di daerah supero-lateral. Jika sel etmoid posterior ini sangat berkembang (sel Onodi), nervus optikus dapat tampak sebagai tonjolan di dinding supero-lateral.

6) Tahap VI. ETMOIDEKTOMI ANTERIOR

- a) Diseksi retrograde. Setelah menyelesaikan etmoidektomi posterior dan mengidentifikasi dasar otak, diseksi dilanjutkan ke arah anterior dengan mengangkat partisi interseluler etmoid anterior secara hati-hati sambil mengidentifikasi dasar otak, dibersihkan dari posterior ke anterior (*retrograde*). Gunakan cunam *Blakesley upturned*.
- b) Identifikasi atap etmoid (*Dome of ethmoid = Fovea ethmoidalis*). Setelah partisi sel-sel dibersihkan, bagian atap etmoid berbentuk cungkup (*dome*) dapat diidentifikasi.
- c) Identifikasi a. etmoid anterior. Ia berada dalam kanal tulang horisontal yang terletak di antara dome of ethmoid dengan bagian atap etmoid yang menuju ke sinus frontal (*resesus frontal*). Pada sesungguhnya, jika kanal ini tertembus cunam dan memotong arteri, maka potongan arteri dapat retraksi ke dalam orbita, menyebabkan perdarahan intraorbital yang berbahaya.
- d) Identifikasi a. etmoid posterior. Ia berada dalam kanal tulang horizontal melintas di antara atap sinus etmoid posterior dan atap sinus sfenoid.

BASIC STEP IN FESS : MAKSILA-ETHMOID

ORIGINALITY REPORT

7%

SIMILARITY INDEX

7%

INTERNET SOURCES

0%

PUBLICATIONS

0%

STUDENT PAPERS

PRIMARY SOURCES

1

www.scribd.com

Internet Source

6%

2

entweek.thtfkundip.com

Internet Source

1%

Exclude quotes On

Exclude matches Off

Exclude bibliography On

BASIC STEP IN FESS : MAKSILA-ETHMOID

GRADEMARK REPORT

FINAL GRADE

/0

GENERAL COMMENTS

Instructor

PAGE 1

PAGE 2

PAGE 3

PAGE 4

PAGE 5

PAGE 6

PAGE 7

PAGE 8
