

Korelasi Pneumatisasi Mastoid dengan Derajat Destruksi Tulang Pada OMSK Disertai Acquired Cholesteatoma Secara CT-Scan

by Farah Hendara

Submission date: 23-May-2023 06:57PM (UTC+0700)

Submission ID: 2100007810

File name: 3256-1-6540-1-10-20161022.pdf (513.56K)

Word count: 2086

Character count: 12385

**Korelasi Pneumatisasi Mastoid dengan Derajat Destruksi Tulang Pada OMSK Disertai
Acquired Cholesteatoma Secara CT-Scan**

***Correlation of the Mastoid Pneumatization and Bone Destruction in CSOM with
Acquired Cholesteatoma using Computed Tomography***

Dyah Nilasari¹, Farah H. Ningrum², Zulfikar Naftali³

¹Departemen Radiologi, FK Universitas Diponegoro, Semarang

²Departemen Radiologi, FK Universitas Diponegoro-RSUP Dr. Kariadi Semarang

³Departemen THT-KL, FK Universitas Diponegoro-RSUP Dr. Kariadi, Semarang

e-mail korespondensi: drnilaqu@gmail.com

Abstrak

Otitis Media Supuratif Kronis (OMSK) sampai saat ini masih menjadi masalah kesehatan khususnya di negara berkembang, kasus OMSK disertai *acquired cholesteatoma* sering menyebabkan komplikasi berbahaya dan memiliki tingkat morbiditas serta mortalitas tinggi. Pemeriksaan CT scan mastoid irisan 0,625mm dapat mendeteksi adanya *cholesteatoma*, erosi dan destruksi tulang secara rinci. Penelitian ini merupakan penelitian observasional analitik dengan rancangan *cross sectional*. Subyek penelitian 30 pasien OMSK berusia 18-60 tahun yang dilakukan CT scan Mastoid irisan tipis 0,625mm di RSUP Dr. Kariadi, Semarang dan terdapat adanya *cholesteatoma* serta destruksi tulang. Subyek penelitian diperoleh pada bulan Mei hingga Desember 2015. Hasil penelitian menunjukkan pneumatisasi mastoid tipe 1 (hipopneumatisasi) dan derajat destruksi tulang ringan didapatkan pada sebagian besar subyek yaitu 20 dan 21, namun tidak terdapat korelasi antara tipe pneumatisasi mastoid dengan derajat destruksi tulang ($p = 0,367$ atau $p > 0,05$). Pada penelitian ini memberikan kesimpulan semakin rendah tipe pneumatisasi mastoid, maka ada kecenderungan semakin berat derajat destruksi yang terjadi.

Kata Kunci: OMSK, Pneumatisasi mastoid, CT Mastoid.

Abstract

Chronic Suppurative Otitis Media (CSOM) is still a public health problem especially in developing countries. CSOM with *acquired cholesteatoma* accompanied referred to as the type of hazard, as they often lead to dangerous complications and have a high rate of morbidity and mortality. Mastoid CT with 0,625mm slice thickness may reveal detail *cholesteatoma* and bone destruction. It's an analytic observational study with *cross sectional design*. This study consisted of 30 cases CSOM, aged 18-60 years and had a 0,625mm slice thickness CT scan mastoid examinations in Dr. Kariadi Hospital Semarang and indicating a *cholesteatoma* and bone destructions. The result showed that hypopneumatization type and mild degree of bone destructions obtained in most subjects, each 20 and 21, but there's no correlation between mastoid pneumatization and bone destruction ($p = 0,367$ or $p > 0,05$). This study showed more lower type of the mastoid pneumatization, more severe degree of bone destructions.

Keywords: CSOM, mastoid pneumatization, Mastoid CT

Pendahuluan

Otitis media supuratif kronis (OMSK) adalah radang kronis telinga tengah dengan perforasi membran timpani dan riwayat keluarnya sekret dari telinga (otorea) lebih dari 3 bulan, baik terus menerus maupun hilang timbul (Santosh et al., 2011). OMSK merupakan penyebab masalah kesehatan yang signifikan di berbagai belahan dunia. Penyakit ini banyak terdapat pada negara berkembang dengan kondisi kumuh, padat dan tingkat *hygiene* rendah (WHO, 2004). Prevalensi OMSK pada negara berkembang dipengaruhi oleh beberapa faktor, seperti sosioekonomi yang rendah, lingkungan kumuh, status kesehatan dan gizi jelek. Pada tahun 2013, prevalensi OMSK di Indonesia adalah 3,8% dan pasien OMSK merupakan 21% pasien yang berobat di poliklinik THT Rumah Sakit di Indonesia (Djaafar, 2009; Hidayat, 2013). OMSK disertai *cholesteatoma* sering disebut sebagai tipe bahaya, karena sering menyebabkan komplikasi-komplikasi berbahaya dan memiliki tingkat morbiditas serta mortalitas tinggi (Sadoghi et al., 2007).

Berdasarkan penelitian sebelumnya yang dilakukan pada 82 sampel, pasien *Cholesteatoma* lebih banyak ditemukan pada perempuan (53,8%) dibandingkan laki-laki (46,2%), dengan rata-rata usia sampel penelitian 30,2 tahun. Pada sisi telinga yang terkena didapatkan 42,3% kelainan ditemukan pada telinga kanan, 32,5% pada telinga kiri dan 20% ditemukan pada kedua telinga (Analise A, 2011).

Klasifikasi pneumatisasi mastoid berdasarkan CT scan dibagi menjadi 4 tipe berdasarkan derajat pneumatisasinya dalam hubungannya dengan sinus sigmoid sebagai berikut (Han SJ et al., 2007) :

1. Hipopneumatisasi adalah pneumatisasi yang berada di anteromedial terhadap garis yang terletak di aspek paling anterior dari sinus sigmoid.
2. Pneumatisasi sedang adalah pneumatisasi yang meluas ke daerah antara dua garis yang terletak di aspek paling anterior dan paling lateral dari sinus sigmoid.
3. Pneumatisasi baik adalah pneumatisasi yang meluas ke daerah antara dua garis yang terletak di aspek paling lateral dan paling posterior dari sinus sigmoid.

4. Hiperpneumatisasi adalah pneumatisasi yang meluas ke posterolateral sesudah garis yang terletak di aspek paling posterior dari sinus sigmoid.

Derajat destruksi tulang pada kasus OMSK disertai *cholesteatoma* berdasarkan CT scan dibagi menjadi 3, yaitu (Kuczkowski et al., 2011):

- a. Derajat ringan, terdapat erosi pada skutum (dinding lateral dari epitimpani) dan sebagian osikel.
- b. Derajat sedang, terdapat destruksi pada tegmen timpani dan seluruh osikel.
- c. Derajat berat, terdapat destruksi pada seluruh osikel, labirin, kanalis fasialis dan liang telinga luar.

Pemeriksaan *Multi Slice Computed Tomography*, resolusi tinggi (HRCT) irisan tipis 0,625mm dapat menilai pneumatisasi mastoid dan struktur osikel lebih rinci dan CT scan preoperatif memiliki angka sensitifitas hampir 100% serta spesifisitas 89%, sehingga dijadikan pemeriksaan standar emas sebelum dilakukan tindakan pembedahan (Sade J, 1997; Analise A, 2011).

1 Metode Penelitian

Penelitian ini merupakan studi observasional analitik dengan rancangan *cross sectional*, menggunakan data sekunder hasil pemeriksaan CT scan Mastoid di RSUP Dr. Kariadi Semarang selama 8 bulan mulai dari Mei hingga Desember 2015.

Subyek penelitian adalah 30 pasien yang telah didiagnosis OMSK, memenuhi kriteria inklusi sebagai subyek penelitian (berusia 18 - 60 tahun, dilakukan pemeriksaan CT scan Mastoid di RSUP dr. Kariadi Semarang, hasil CT scan menunjukkan adanya *cholesteatoma* serta destruksi tulang) dan kriteria eksklusi (terdapat kelainan kongenital regio mastoid dan temporal, riwayat trauma, tumor atau menjalani operasi regio mastoid dan temporal). Penelitian ini menggunakan MSCT scan 16 slice *Optima CT520 General Electrics* resolusi tinggi (HRCT) tanpa kontras dilakukan dengan irisan tipis 0,625 mm, filter Kernel H 70 *very sharp* dan algoritma tulang (*bone window*) *window width* sebesar 4.000 HU dan *window level*

sebesar 600 HU, 129Kv, 180 mAs, posisi *supine* melalui seluruh tulang temporal yang kemudian dilakukan rekonstruksi aksial dan koronal. Data pasien OMSK kemudian dikumpulkan melalui pengisian kuesioner/wawancara atau telusur rekam medis. Selanjutnya dilakukan evaluasi CT scan Mastoid dan hasil CT scan menunjukkan adanya *cholesteatoma* serta destruksi tulang.

Data diambil setelah mendapatkan persetujuan subyek penelitian atau setelah mengisi *formed consent* dan kemudian dideskripsikan dalam bentuk tabel frekuensi, grafik dan rerata \pm SD serta dianalisis secara *non-parametric* menggunakan uji korelasi *Rank Spearman's*.

Penelitian ini telah mendapat ijin dari tim *ethical clearance* FK UNDIP/RSUP dr. Kariadi Semarang dengan nomor : 606/EC/FK-RSDK/2015 dan telah mendapatkan ijin melaksanakan penelitian di RSUP Dr. Kariadi Semarang dengan nomor : DL.00.02/I.II/3666/2015.

Hasil Penelitian

Subyek penelitian ini sebagian besar berjenis kelamin perempuan yaitu sebanyak 19 dengan usia termuda subyek adalah 18 tahun sedangkan usia tertua 57 tahun. Subyek terbanyak terdapat pada kelompok usia 21-30 tahun dan lebih dari 40 tahun, yaitu masing-masing 10 orang (33,3%). (Tabel 1)

Tabel 1. Karakteristik Subyek Penelitian (n=30)

Variabel	Jumlah	%	
Jenis Kelamin	Laki-laki	11	36,7
	Perempuan	19	63,3
Usia (tahun)	\leq 20	2	6,7
	21-30	10	33,3
	31-40	8	26,7
	> 40	10	33,3

Tipe pneumatisasi mastoid dan derajat destruksi tulang pada CT scan mastoid tanpa kontras dibaca oleh dua Radiolog dan dengan menggunakan uji Kappa didapatkan hasil yang

tidak berbeda, yang berarti hasil penilaian kedua radiolog adalah setara.

Karakteristik tipe pneumatisasi mastoid dan destruksi tulang ditampilkan pada tabel 2, sedangkan sisi kepala yang terkena ditampilkan pada tabel 3.

Tabel 2. Karakteristik Tipe Pneumatisasi Mastoid dan Derajat Destruksi Tulang

Karakteristik	Jumlah	%
Tipe Pneumatisasi mastoid		
1. Hipopneumatisasi	20	66,7
2. Pneumatisasi sedang	5	16,7
3. Pneumatisasi baik	3	10,0
4. Hiperpneumatisasi	2	6,7
Derajat destruksi tulang		
1. Ringan	21	70,0
2. Sedang	8	26,7
3. Berat	1	3,3

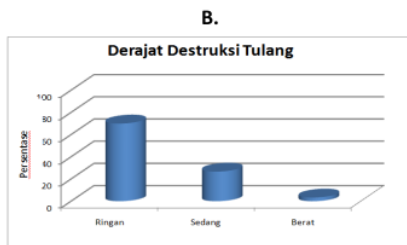
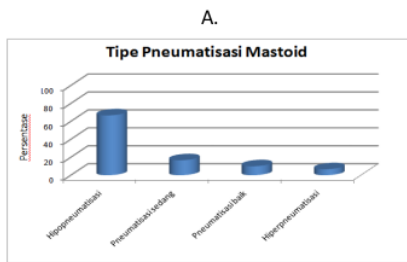
Tabel 3. Karakteristik Telinga yang Terlibat Menurut Sisi Kepala

Telinga yang terlibat	Jumlah	%
Sisi kepala		
Kanan	18	60
Kiri	12	40
Total	30	100

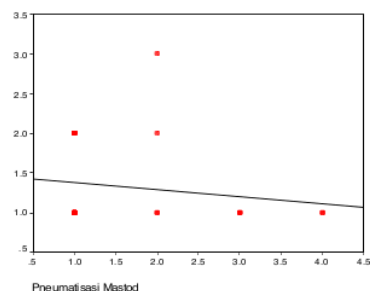
Persentase tipe pneumatisasi mastoid dan derajat destruksi tulang secara CT Scan pada penelitian ini masing-masing dapat dilihat pada gambar 1 A dan 1 B.

Berdasarkan uji *Shapiro Wilk*, data tipe pneumatisasi mastoid dan derajat destruksi yang tidak berdistribusi normal ($p < 0,05$), sehingga dilakukan uji korelasi nonparametrik menggunakan uji korelasi *Rank Spearman's*.

Pada gambar 2 diagram sebaran (*scattered plot*) tampak pola yang menunjukkan semakin rendah tipe pneumatisasi mastoid, maka ada kecenderungan semakin berat derajat destruksi yang terjadi, namun setelah diuji statistik



Gambar 1. Diagram Persentase Tipe Pneumatisasi Mastoid Dan Derajat Destruksi Tulang



Gambar 2. Scatter Plot Korelasi Tipe Pneumatisasi Dengan Derajat Destruksi Tulang

Tabel 4. Koefisien Korelasi Pneumatisasi Mastoid dengan Derajat Destruksi Tulang

Variabel	Derajat destruksi tulang		
	N	rho	p
Pneumatisasi mastoid	30	0,171	0,367

dengan menggunakan uji korelasi *Rank Spearman's* menunjukkan korelasi tidak bermakna antara tipe pneumatisasi mastoid dengan derajat destruksi tulang dikarenakan nilai signifikansi (p) 0,367 atau $p > 0,05$.

Pembahasan

Mayoritas subyek pada penelitian ini berjenis kelamin perempuan yaitu 19 orang, sedangkan sisi telinga yang terkena paling banyak didapatkan pada telinga kanan, yaitu 18 orang (60%). Hasil penelitian ini sesuai dengan penelitian sebelumnya yang dilakukan pada 32 subyek, dimana pasien *Cholesteatoma* lebih banyak ditemukan pada perempuan dibandingkan laki-laki, dengan sisi telinga yang terkena didapatkan 42,3% pada telinga kanan, 32,5% pada telinga kiri dan 20% ditemukan pada kedua telinga (Analise A, 2011).

Pada penelitian ini tipe pneumatisasi mastoid yang terbanyak didapatkan pada tipe 1 (hipopneumatisasi) yaitu 20 subyek dari 30 subyek, yang diikuti dengan tipe 2 (pneumatisasi sedang) 5 subyek, tipe 3 (pneumatisasi baik) 3 subyek dan tipe 4 (hiperpneumatisasi) hanya terdapat pada 2 subyek. Derajat destruksi tulang yang didapatkan pada penelitian ini sebagian besar adalah derajat 1 (ringan) yaitu sebanyak 21 subyek, sedangkan derajat 2 (sedang) dan 3 (berat) masing-masing hanya sebanyak 8 dan 1 subyek.

Penelitian ini menunjukkan semakin rendah tipe pneumatisasi, maka akan semakin berat destruksi tulang yang terjadi. Hal ini sesuai dengan kepustakaan yang menyatakan bahwa OMSK yang disertai *cholesteatoma* lebih banyak terjadi pada tipe hipopneumatisasi dan sesuai dengan penelitian sebelumnya oleh Kucur et al (2013), dimana destruksi tulang didapatkan lebih banyak pada pasien OMSK dengan *cholesteatoma* dan pneumatisasi mastoid yang kurang, hal ini disebabkan bahwa pneumatisasi mastoid yang kurang dan oklusi tuba *eustachius* yang terjadi pada pasien OMSK dapat mempercepat destruksi tulang (Kucur et al., 2013).

Tidak adanya hubungan antara tipe pneumatisasi mastoid dengan derajat destruksi tulang pada OMSK disertai *acquired cholesteatoma* secara *CT scan* pada penelitian ini, dapat disebabkan antara lain oleh karena tipe pneumatisasi mastoid dan derajat destruksi tulang tidak berdistribusi normal ($p < 0,05$), dan keterbatasan pada penelitian ini tidak menyamakan durasi sakit ataupun pekerjaan subyek.

Kesimpulan

Tidak terdapat korelasi antara tipe pneumatisasi mastoid dengan derajat destruksi tulang pasien OMSK disertai *acquired cholesteatoma* secara CT scan.

Daftar Pustaka

- Analise A, Marcos I. 2011. *Comparative Study Between Radiological and Surgical Findings of Chronic Otitis Media*. Brazil. Intl. Arch. Otorhinolaryngol. 15: 72-78
- Djaafar ZA. 2009. Kelainan Telinga Tengah. Di dalam: *Buku Ajar Ilmu Kesehatan Telinga Hidung Tenggorok Kepala dan Leher*. Jakarta: Balai Penerbit FKUI; p.64-85.
- Han SJ, et al. 2007. Classification of Temporal Bone Pneumatization Based On Sigmoid Sinus Using Computed Tomography. *Korea Clinical Radiology*. 62: 1110-8.
- Hidayat I. 2013. Faktor-Faktor Resiko Yang Berhubungan Dengan Kejadian Multiple Drug Resistant Organism pada OMSK di RSUP Dr. Kariadi [tesis]. Universitas Diponegoro, Semarang.
- Kucur C, et al. 2013. The Clinical Value of Temporal Bone Tomography In Chronic Otitis Media. *Kulak Burun Bogaz Ihtis Derg*. 23(1): 21-5.
- Kuczowski P, et al. 2011. Usefulness of Computed Tomography Hounsfield Unit Density In Preoperative Detection Of Cholesteatoma In Mastoid Antrum. *Am J Otolaryngol*. 32(3): 194-7
- Sade J, Fuchs C. 1997. *Secretory Otitis Media in Adults: II. The Role of Mastoid Pneumatization as a Prognostic Factor*. *Ann Otol Rhinol Laryngol*. 116: 37-40.
- Sadoghi M, et al. 2007. The Validity of Computed Tomography in Complicated Chronic Otitis Media. *J Radiol*. 4(3): 175-9.
- Santosh UP, et al. 2011. A Study of The Correlation of The Clinical Features, Radiological Evaluation and Operative Finding In Chronic Suppurative Otitis Media With Cholesteatoma. *Gujarat Journal of Otorhinolaryngology and Head and Neck Surgery*. 8(1): 17-9
- WHO. 2004. *Chronic Suppurative Otitis Media: Burden of Illness and Management Options*. Child and adolescent health and development prevention of blindness and deafness. Switzerland. 7-8

Korelasi Pneumatisasi Mastoid dengan Derajat Destruksi Tulang Pada OMSK Disertai Acquired Cholesteatoma Secara CT-Scan

ORIGINALITY REPORT

24%

SIMILARITY INDEX

24%

INTERNET SOURCES

12%

PUBLICATIONS

8%

STUDENT PAPERS

PRIMARY SOURCES

1	media.neliti.com Internet Source	3%
2	Submitted to Universitas Jember Student Paper	2%
3	jurnal.ugj.ac.id Internet Source	2%
4	eprints.undip.ac.id Internet Source	1%
5	www.scribd.com Internet Source	1%
6	jurnalradiologiindonesia.org Internet Source	1%
7	www.coursehero.com Internet Source	1%
8	jurnal.fk.unand.ac.id Internet Source	1%

9	"Dental manifestations of Chronic Infantile Neurologic Cutaneous Articular Syndrome (CINCA)", Oral Surgery, Oral Medicine, Oral Pathology and Oral Radiology, 2014 Publication	1 %
10	ejournal.neurona.web.id Internet Source	1 %
11	repository.itspku.ac.id Internet Source	1 %
12	Shalini Jadia, Sadat Qureshi, Sandeep Sharma, Kartikeya Mishra. "Correlation of Preoperative 'HRCT Temporal Bone' Findings with 'Surgical Findings' in Unsafe CSOM", Indian Journal of Otolaryngology and Head & Neck Surgery, 2020 Publication	1 %
13	jurnal.unissula.ac.id Internet Source	1 %
14	assets.cureus.com Internet Source	1 %
15	www.researchgate.net Internet Source	1 %
16	e-journal.unair.ac.id Internet Source	1 %
17	ejournalmalahayati.ac.id Internet Source	1 %

18	Yuni Prastyo K, Udadi Sadhana, Dik Puspasari. "GAMBARAN HISTOPATOLOGI EKSPRESI INTERFERON GAMMA (IFN γ) PADA FIBROADENOMA MAMMAE (FAM) DAN INVASIVE NO SPECIAL TYPE (NST) BREAST CARCINOMA", Biomedika, 2018 Publication	<1 %
19	id.123dok.com Internet Source	<1 %
20	jurnal.uns.ac.id Internet Source	<1 %
21	ojs.stiami.ac.id Internet Source	<1 %
22	r2kn.litbang.kemkes.go.id Internet Source	<1 %
23	repository.trisakti.ac.id Internet Source	<1 %
24	www.jurnalpenyakitdalam.ui.ac.id Internet Source	<1 %
25	ceccm.org Internet Source	<1 %
26	core.ac.uk Internet Source	<1 %
27	docplayer.org Internet Source	<1 %

28

id.scribd.com

Internet Source

<1 %

29

jurnal.untad.ac.id

Internet Source

<1 %

30

repositori.uin-alauddin.ac.id

Internet Source

<1 %

Exclude quotes Off

Exclude matches Off

Exclude bibliography Off