

# Gambaran tipe sinus sigmoid penderitanya otitis media supuratif kronik (Tinjauan High-Resolution computed tomography)

*by* Zulfikar Naftali

---

**Submission date:** 16-Sep-2021 08:23AM (UTC+0700)

**Submission ID:** 1649502960

**File name:** 231-Article\_Text-639-1-10-20170916.docx (103.81K)

**Word count:** 1449

**Character count:** 8578



Original Article

## Gambaran Tipe Sinus Sigmoid Penderita Otitis Media Supuratif Kronik (Tinjauan *High-Resolution Computed Tomography*)

Nancy Liwikasari, Zulfikar Naftali, Muyassaroh

Departemen IKHTH-KL FK UNDIP/SMF KHTH-KL RSUP Dr. Kariadi Semarang

### Abstrak

**Latar belakang :** Hasil pemeriksaan *high-resolution computed tomography* (HRCT) diperlukan untuk mengetahui tipe sinus sigmoid. Struktur anatomi dan variasinya perlu diketahui karena sinus sigmoid rentan terhadap cedera operasi. Penelitian ini bertujuan untuk mengetahui variasi tipe sinus sigmoid penderita otitis media supuratif kronik (OMSK) di RSUP Dr. Kariadi Semarang.

**Metode :** Studi penelitian deskriptif retrospektif. Data didapatkan dari gambaran HRCT mastoid penderita OMSK periode 01 Januari-31 Desember 2014. Tipe sinus sigmoid berdasarkan klasifikasi Ichijo.

**Hasil :** Didapatkan 50 sampel terdiri dari. OMSK kiri 28 (56%) dan OMSK kanan 22 (44%), jenis kelamin laki-laki sebanyak 29 dan perempuan 21. Usia rata-rata 29,68 tahun. Tipe sinus sigmoid *half-moon* telinga kanan 66% dan telinga kiri 24%. Tipe saucer telinga kanan 12% dan telinga kiri 20%. Tipe protrusive telinga kanan 11% dan telinga kiri 6%.

**Simpulan :** OMSK kiri lebih banyak dibanding OMSK kanan, jenis kelamin laki-laki lebih banyak dibanding perempuan dengan rata-rata usia 30 tahun. Tipe sinus sigmoid pada penderita OMSK yang tersering adalah tipe *half-moon*.

**Kata kunci :** Sinus sigmoid, High-Resolution Computed Tomography Mastoid, Otitis media supuratif kronik

### Biofilm and bacterial resistance relationship with clinical response to topical antibiotic therapy on benign chronic suppurative otitis media

### Abstract

**Background :** The results of high-resolution computed tomography (HRCT) is required to determine the type of sigmoid sinus. Anatomical structures and its variations have to be known as the sigmoid sinus surgery susceptible to injury. The objectives of this study was to determine various types of sigmoid sinus of chronic suppurative otitis media (CSOM) at Kariadi Hospital.

**Methods :** Retrospective descriptive study. Data obtained from HRCT mastoid in CSOM patients period 1 January to 31 December 2014. The sigmoid sinus type is determined by classification Ichijo.

**Results :** Fifteen samples consist of CSOM left ear in 28 patients (56%) and right in 22 patients (44%), male in 29 and women in 21. The average age of patients is 29,68 years. Sigmoid sinus in half-moon type right ear 66% and left ear 24%. Saucer type right ear 12% and left ear 20%. Protrusive type right ear 11% and left ear 6%.

**Conclusions :** CSOM left ear is the highest compared to the right, the male more than women with median age is 30 years. The most common sigmoid sinus type is a half-moon.

**Keywords :** Sigmoid Sinus, High-Resolution Computed Tomography Mastoid, Chronic Suppurative Otitis Media

### PENDAHULUAN

Prosedur operasi timpanomastoid merupakan pendekatan utama untuk eradikasi penyakit telinga kronik. Preoperatif umumnya dokter bedah belum mengetahui secara pasti ekstensi atau perluasan dari penyakitnya maupun struktur yang terlibat. Untuk itu diperlukan latar belakang anatomi dan pengetahuan tentang variasinya dengan menggunakan bantuan

gambaran hasil pemeriksaan *high-resolution computed tomography* (HRCT).<sup>1,2</sup>

Anatomi dan variasi dari sinus sigmoid perlu diketahui karena struktur ini rentan terhadap cedera pada saat prosedur operasi timpanomastoid dan variasi tipe sinus sigmoid pada kebanyakan kasus seringkali jarang dievaluasi pada gambaran HRCT. Variasi tipe sinus sigmoid yang menonjol terlalu ke anterior akan menyulitkan prosedur operasi timpanomastoid. Secara

umum, perdarahan dapat terjadi akibat cedera pada sinus sigmoid dan secara khusus, cedera pada sinus sigmoid dapat menyebabkan insufisiensi vena atau thrombosis yang dapat merupakan penyebab umum untuk terjadinya edema, iskemia dan infark dari lobus temporalis. Selain itu, variasi tipe sinus sigmoid yang menjorok ke arah telinga tengah dapat diduga sebagai suatu tumor glomus dalam pemeriksaan otoskopi.<sup>1,3,4</sup>

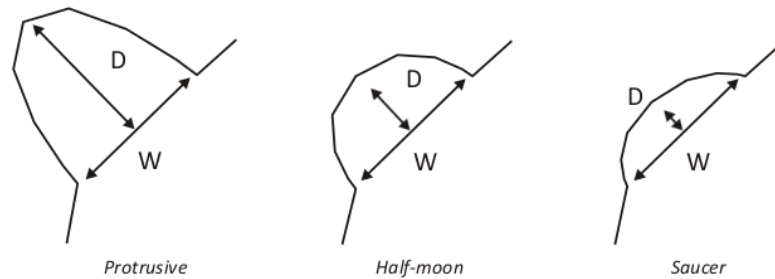
Penelitian Karaca (2012) melaporkan 356 telinga dari 178 penderita yang menjalani prosedur operasi timpanomastoid terdapat 121 (34%) telinga dengan sinus sigmoid ke arah anterior berdasarkan penilaian tampilan keseluruhan gambaran HRCT. Sirikci (2004) melaporkan tipe sinus sigmoid berdasarkan klasifikasi Ichijo yang diukur dari gambaran HRCT, frekuensi tipe *half-moon* (62%) adalah yang tersering, diikuti *protrusive* (22%) dan *saucer* (16%).<sup>2,5</sup>

Studi penelitian tentang distribusi frekuensi variasi tipe sinus sigmoid di RSUP Dr. Kariadi Semarang belum pernah dilakukan. Tujuan penelitian ini untuk mengetahui distribusi frekuensi variasi tipe sinus sigmoid penderita otitis media supuratif kronik (OMSK) di RSUP Dr. Kariadi Semarang.

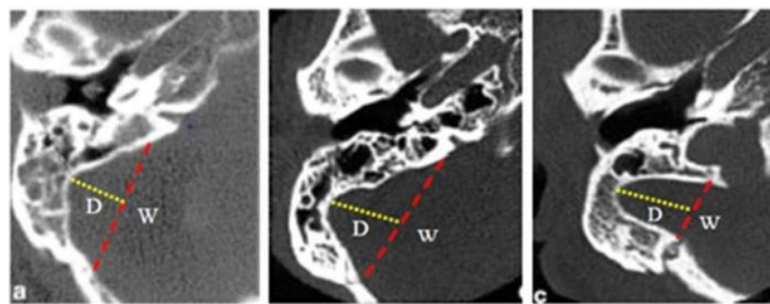
## METODE

Studi penelitian ini merupakan studi penelitian deskriptif retrospektif. Populasi penelitian adalah semua penderita OMSK yang telah dilakukan pemeriksaan HRCT mastoid periode 01 Januari – 31 Desember 2014 di RSUP Dr. Kariadi Semarang. HRCT mastoid dengan gambaran visualisasi yang jelas dan disimpan dalam bentuk *raw data* dengan ketebalan irisan 2,0 mm. Kriteria eksklusi adalah penderita yang telah menjalani operasi pada telinga sebelumnya, terdapat kelainan konginetal telinga. Identitas penderita, telinga yang menderita OMSK, usia, jenis kelamin diidentifikasi kemudian dilakukan tabulasi hasil pengukuran HRCT mastoid dan kesesuaiannya berdasarkan klasifikasi tipe sinus sigmoid Ichijo. Tipe *protrusive* ( $D > \frac{1}{2} W$ ), *half-moon* ( $D = \frac{1}{2} W$ ) dan *saucer* ( $D < \frac{1}{2} W$ ) (ditunjukkan pada gambar 1).

Sinus sigmoid dinilai pada gambaran potongan aksial HRCT mastoid (gambar 2). Analisis data dengan menggunakan bantuan *software* statistik SPSS.



Gambar 1. Keterangan D = kedalaman sinus sigmoid, W = lebar sinus sigmoid.<sup>2,3</sup>



A. Saucer

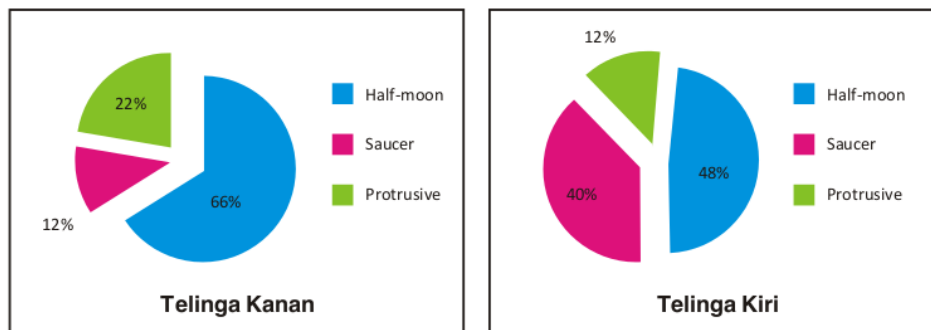
B. Half-moon

C. Protrusive

Gambar 2. Gambaran potongan aksial HRCT mastoid.<sup>2,3</sup>

**TABEL 1**  
**Distribusi data**

Variabel	Frekuensi	Persentase (%)
OMSK kanan	22	44
OMSK kiri	28	56
Laki-laki	29	58
Perempuan	21	42



**Gambar 3.** Distribusi frekuensi variasi tipe sinus sigmoid berdasarkan klasifikasi Ichijo

**HASIL**

Besar sampel yang didapatkan pada studi penelitian ini adalah 50. Distribusi frekuensi berdasarkan usia penderita OMSK adalah usia minimum 2 tahun dan maximum 81 tahun dengan usia rata-rata 29,68 tahun.

**PEMBAHASAN**

Hasil penelitian didapatkan 50 sampel terdiri dari OMSK kiri sebanyak 28 penderita (56%) dan OMSK kanan 22 penderita (44%) dengan jenis kelamin terbanyak adalah laki-laki (tabel 1). Hal ini sesuai dengan hasil studi penelitian Lima (2013) pada 28 penderita OMSK yang menunjukkan jenis kelamin penderita terbanyak adalah laki-laki yaitu 20 penderita.<sup>6</sup>

Rata-rata usia penderita OMSK pada studi penelitian ini adalah 29,68 tahun dengan usia terendah 2 tahun dan usia tertinggi adalah 81 tahun. Hasil ini sesuai dengan yang diteliti oleh Wahyudiasih (2010) yang mendapatkan hasil usia penderita OMSK rata-rata terjadi pada usia 21–30 tahun.<sup>7</sup>

Berdasarkan klasifikasi variasi tipe sinus sigmoid oleh Ichijo, didapatkan hasil pada studi penelitian ini yang tersering adalah tipe *half-moon* sebanyak 66% pada telinga kanan dan 48% pada telinga kiri. Tipe *saucer*,

telinga kanan sebanyak 12% dan telinga kiri 40%. Tipe *protrusive* pada telinga kanan sebanyak 22% dan telinga kiri 12% (gambar 3).

Hasil penelitian ini menunjukkan terdapat perbedaan frekuensi variasi tipe sinus sigmoid pada telinga kanan dan kiri. Hal ini sesuai dengan hasil studi penelitian Ichijo (1993) yang menyatakan bahwa perbedaan yang terjadi dimungkinkan karena adanya variasi luas antara sistem vaskularisasi tulang temporal antara telinga kanan dan telinga kiri pada masa janin yang tidak berkembang bersamaan secara simultan. Sinus sigmoid kiri terbentuk lebih awal daripada sinus sigmoid kanan sehingga terjadi mekanisme kompensasi antara sinus sigmoid. Walaupun hal ini belum terbukti secara embriologi, tetapi secara teori sangat mungkin terjadi.<sup>5,8</sup>

**SIMPULAN**

OMSK kiri lebih banyak dibanding OMSK kanan, jenis kelamin laki-laki lebih banyak dibanding perempuan dengan rata-rata usia 30 tahun. Berdasarkan klasifikasi tipe sinus sigmoid oleh Ichijo, tipe sinus sigmoid pada penderita OMSK yang tersering adalah tipe *half-moon*.

Tipe sinus sigmoid disarankan untuk dilaporkan pada hasil pemeriksaan HRCT mastoid. Apabila tidak

dilaporkan dalam hasil pemeriksaan sebaiknya sebagai ahli THT-KL perlu mengevaluasi tipe sinus sigmoid sebelum melakukan prosedur operasi timpanomastoid untuk menghindari trauma selama prosedur operasi berlangsung.

#### DAFTAR PUSTAKA

1. Butman JA, Patronas NJ, Kim HJ. Imaging studies of the temporal bone. In: Bailey BJ, Johnson JT, Newland SD editors. *Head And Neck Surgery-Otolaryngology*, 4th ed, Vol I. Philadelphia: Lippincott Williams and Wilkins. 2006; p. 196-85.
2. Karaca CT, Toros SZ, Noseri HK. Analysis of anatomic variations in temporal bone by radiology. *Int. Adv. Otol.* 2012; 8;(2): p. 239-43.
3. Lee SJ, Sun D, Hee D, Jang KH, Park YS, Yeo SW, Choi J. A suggested new classification system for the anatomic variations of the sigmoid sinus: a preliminary study. *The Journal of International Advanced Otolaryngology.* 2009; 5(1): p. 1-5.
4. Musa RM, Hassan IA, Nabi GE, Hassan HA. Study of mastoid air cells diseases using spiral CT. *Global Journal of Medical Research Diseases.* 2013; 13(3): p. 7-21.
5. Sirikçi A, Bayazit YA, Kervancıoğlu S, Ozer E, Kanlikama M, Bayram M. Assessment of mastoid air cell size versus sigmoid sinus variables with a tomography-assisted digital image processing program and morphometry. *Surg Radiol Anat.* 2004; 26(2): p. 145-8.
6. Lima MAR, Farage L, Cury MCL, Júnior FB. Mastoid surface area-to-volume ratios in adult Brazilian individuals. *Braz J Otorhinolaryngol.* 2013; 79(4): p. 446-53.
7. Wahyudiasih DP, Handoko E, Retnoningsih E. Hubungan jenis bakteri aerob dengan risiko tuli sensorineural penderita otitis media supuratif kronis. 2010; p. 1-13.
8. Jadhav AB, Fellows D, Hand AR, Tadinada A, Lurie AG. Classification and volumetric analysis of temporal bone pneumatization using cone beam computed tomography. *Oral Surg Oral Med Oral Pathol Oral Radiol.* 2014; 117: p. 376-84.

# Gambaran tipe sinus sigmoid penderita otitis media supuratif kronik (Tinjauan High-Resolution computed tomography)

## ORIGINALITY REPORT

8%

SIMILARITY INDEX

7%

INTERNET SOURCES

3%

PUBLICATIONS

0%

STUDENT PAPERS

## PRIMARY SOURCES

1	<a href="#">123dok.com</a> Internet Source	2%
2	<a href="#">repository.maranatha.edu</a> Internet Source	1%
3	<a href="#">www.scribd.com</a> Internet Source	1%
4	<a href="#">www.thieme-connect.com</a> Internet Source	1%
5	Mohamad Hasan Alam-Eldeen, Usama Mohamed Rashad, Al Hussein Awad Ali. "Radiological requirements for surgical planning in cochlear implant candidates", <i>Indian Journal of Radiology and Imaging</i> , 2021 Publication	1%
6	<a href="#">id.scribd.com</a> Internet Source	1%
7	<a href="#">jurnal.unsyiah.ac.id</a> Internet Source	1%

8

[zombiedoc.com](http://zombiedoc.com)

Internet Source

1 %

9

[pt.scribd.com](http://pt.scribd.com)

Internet Source

1 %

10

[www.orli.or.id](http://www.orli.or.id)

Internet Source

1 %

11

"All Around the Nose", Springer Science and  
Business Media LLC, 2020

Publication

<1 %

Exclude quotes On

Exclude matches Off

Exclude bibliography On

# Gambaran tipe sinus sigmoid penderita otitis media supuratif kronik (Tinjauan High-Resolution computed tomography)

---

GRADEMARK REPORT

---

FINAL GRADE

**/0**

GENERAL COMMENTS

**Instructor**

---

PAGE 1

---

PAGE 2

---

PAGE 3

---

PAGE 4

---