

Derajat Sindroma Distres Respirasi pada Foto Thorax dan Derajat Asfiksia pada Neonatus Prematur

by Hermina Sukmaningtyas

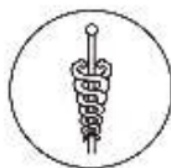Submission date: 13-Jul-2020 01:48PM (UTC+0700)

Submission ID: 1356886158

File name: 3_Turnitin.pdf (155.62K)

Word count: 2495

Character count: 14452



Derajat Sindroma Distres Respirasi pada Foto Thorax dan Derajat Asfiksia pada Neonatus Prematur

Farah Hendara Ningrum *, Hermina Sukmaningtyas *, Mardiana Wahyuni *

ABSTRACT

The degrees of respiratory distress syndrome from thorax X-ray and degrees of asphyxia in preterm neonates

Background: Respiration Distress Syndrome (RDS) is a complication of prematurity lung disorder and common causes of premature neonatal morbidity. Clinically RDS provides signs of asphyxia that can be assessed with APGAR score. Chest X-ray can also diagnose and determine the degree of RDS radiologically. This study aims to find the relationship degree of RDS clinically with radiologically.

Methods: Analytic observational study with cross-sectional design. The subjects were premature neonates with asphyxia in Kariadi General Hospital Semarang who had APGAR score and RDS on the standard Chest x-ray examination and selected using consecutive sampling method. The relationship between the RDS clinical degree based on APGAR score with radiological degrees tested with the Chi square test (X^2) and Kendall tau-b. There were four grading for RDS. Chest x-ray images were interpreted by 2 expert radiologists independently and then Kappa value was evaluated.

Results: There were 23 RDS cases consisted 12 severe, 8 moderate and 3 mild asphyxia cases. Radiologically showed grade I (9), grade II (5), grade III (5) and grade IV (4) neonates. Kappa value=1 ($p<0.001$). Chi square test (X^2) showed clinical asphyxia degree was not significantly different with the degree of RDS on chest x-ray. Kendall tau-b correlation test showed a significant and moderate degree correlation ($r=0.5$; $p=0.01$).

Conclusions: The degree of asphyxia in premature infants are in line with radiological images.

Keywords: Respiratory distress syndrome, APGAR score, premature neonates, chest X-ray.

ABSTRAK

Latar belakang: Sindroma distres respirasi (SDR) yang bermanifestasi dalam bentuk asfiksia merupakan kelainan paru komplikasi prematuritas penyebab tersering morbiditas neonatus prematur. X-foto thorax membantu diagnosis SDR sekaligus menentukan derajat SDR. Penelitian ini bertujuan menilai hubungan derajat klinis SDR dengan derajat radiologi.

Metode: Studi observasional analitik dengan rancangan cross-sectional. Subjek penelitian adalah neonatus prematur dengan asfiksia di RSUP Dr. Kariadi Semarang yang mempunyai skor APGAR serta mendapatkan pemeriksaan X-foto thoraks standar. Pemilihan subjek menggunakan metode consecutive sampling. Terdapat empat derajat SDR secara radiologis Hubungan antara derajat klinis SDR berdasarkan skor APGAR dengan derajat radiologis diuji dengan Chi square (X^2) dan derajat korelasi dengan uji Kendall tau-b. Hasil X-foto thorax diinterpretasi terpisah oleh 2 ahli radiologi dan diuji Kappa.

Hasil: Ditemui 23 asfiksia neonatus prematur dengan SDR terdiri dari 12 kasus asfiksia berat, 8 kasus asfiksia sedang dan 3 kasus asfiksia ringan. Secara radiologis ditemukan SDR derajat I sebanyak 9, 5 derajat II, 5 derajat III dan derajat IV pada 4 neonatus. Nilai Kappa=1 ($p<0,001$). Derajat asfiksia secara klinis tidak berbeda bermakna dengan derajat radiologi SDR (Chi square (X^2) $p=0,007$). Uji korelasi Kendall tau-b menunjukkan korelasi bermakna tingkat sedang ($r=0,5$; $p=0,01$) antara derajat asfiksia secara klinis dengan derajat radiologi SDR.

Simpulan: Derajat asfiksia pada bayi prematur sejalan dengan derajat radiologik foto thorax pada SDR.

* Bagian Radiologi Fakultas Kedokteran Universitas Diponegoro/RSUP Dr. Kariadi, Jl. Dr. Sutomo 16-18 Semarang

PENDAHULUAN

Penyakit paru adalah penyebab utama kematian pada neonatus prematur dimana pada keadaan ini paru secara fisiologi maupun morfologi imatur. Selain perdarahan intrakranial, *necrotizing enterocolitis*, sepsis dan retinitis, penyakit paru merupakan komplikasi prematuritas yang menjadi penyebab tersering morbiditas neonatus.¹ Sindroma distress respirasi (SDR) atau yang biasa disebut juga dengan penyakit membran hialin (PMH) adalah manifestasi dari imaturitas paru yang dominan terjadi pada neonatus prematur. SDR terjadi oleh karena adanya defisiensi dari surfaktan.^{2,3,4,5,6,7,8} Angka kejadian dan keparahan SDR berhubungan dengan umur kehamilan.⁶ Lima puluh persen sampai dengan 80% neonatus yang lahir dengan umur kehamilan 26 dan 28 minggu, 15%-30% dengan umur kehamilan 32-36 minggu, 5% sebelum 37 minggu mengalami SDR.³ Di Amerika Serikat, angka kejadian SDR terjadi sekitar 40 ribu neonatus setiap tahunnya (1-2% dari seluruh kelahiran atau 14% dari bayi dengan berat badan lahir kurang dari 2500 gram).⁹

Terdapat beberapa faktor lain yang mempengaruhi terjadinya SDR selain prematuritas, salah satunya adalah asfiksia perinatal.^{2,4,10,11} Asfiksia merupakan penyebab kematian sekitar 19% dari 5 juta kematian neonatus setiap tahunnya. Di Indonesia, angka kejadian asfiksia di rumah sakit propinsi Jawa Barat ialah 25,2%, dan angka kematian karena asfiksia di rumah sakit pusat rujukan propinsi di Indonesia sebesar 41,94%.¹² Pada suatu penelitian di China didapatkan angka kejadian asfiksia 1,13% dari kelahiran dimana dinilai berdasarkan nilai APGAR.¹³

Untuk membantu menegakkan diagnosis SDR pada neonatus dengan asfiksia diperlukan pemeriksaan radiologis berupa X-foto thorax.¹⁴ Neonatus berbeda dalam banyak hal dengan bayi, anak, maupun dewasa, dimana gambaran radiologis seringkali sulit untuk diinterpretasi dan tidak spesifik. Penelitian sebelumnya di Universitas Udayana terhadap gambaran radiologis paru pada penderita asfiksia berat didapatkan gambaran penyakit membran hialin sebanyak 6,9% dari 63,9% kelainan paru yang ditemukan.¹⁵

X-foto polos thorax sendiri memegang peranan penting dalam mempersempit diagnosis banding pada neonatus dengan asfiksia. Pada kenyataannya X-foto thorax merupakan pemeriksaan radiologis yang paling umum dilakukan pada sindroma distress respirasi.¹⁴

BAHAN DAN CARA KERJA

Penelitian ini adalah penelitian observasional analitik dengan rancangan *cross-sectional*. Pengambilan data kejadian penyakit dilakukan pada waktu yang sama.

Ruang lingkup penelitian ini adalah Bagian Radiologi dan Ilmu Kesehatan Anak FK UNDIP RSUP Dr. Kariadi Semarang yang dilaksanakan pada periode Januari 2009 sampai dengan September 2009.

Populasi penelitian adalah neonatus prematur dengan asfiksia dan SDR. Sampel penelitian adalah neonatus prematur dengan sindroma distress respirasi (SDR) yang dirawat di Bangsal Bayi Risiko Tinggi dan *neonatal intensive care* Unit RSUP Dr. Kariadi Semarang yang mempunyai skor APGAR, terdapat kelainan SDR, mendapatkan pemeriksaan X-foto thoraks serta tidak terdapat kelainan paru, kelainan jantung dan kelainan kongenital diluar paru.

Secara radiologi terdapat empat derajat penilaian SDR yaitu gambaran granular halus oleh karena alveoli yang kolaps, gambaran *air bronchogram* yang meluas sampai ke tepi paru, adanya batas yang tidak jelas dari jantung dan diafragma dan bayangan homogen pada seluruh paru yang disebut juga *white lung*.¹⁵

Subyek penelitian dipilih berdasarkan kedatangan subyek penelitian yang memenuhi kriteria ke RSUP Dr. Kariadi Semarang menggunakan metode *consecutive sampling*. Besar sampel minimal dihitung menggunakan rumus besar sampel untuk proporsi tunggal.¹⁶ Hasil perhitungan diperoleh besar sampel minimal adalah 23 neonatus dengan SDR.

Neonatus dengan asfiksia yang memenuhi kriteria penelitian dirujuk ke Bagian Radiologi untuk pemeriksaan X-foto thorax AP Supine. Pembacaan hasil X-foto thorax dilakukan secara terpisah oleh 2 orang ahli radiologi (Kappa=1; p<0,001).

Hubungan antara derajat radiologis SDR dengan derajat asfiksia neonatus prematur diuji menggunakan uji X² dan uji Kendall tau-b.

Sebelum penelitian dimulai, protokol penelitian telah mendapat *ethical clearance* dari Komisi Etik Penelitian Kesehatan dan Kedokteran FK UNDIP/RSUP Dr. Kariadi Semarang. Peneliti hanya menggunakan X-foto thorax yang ada di Bagian Radiologi RSUP Dr. Kariadi Semarang.

HASIL

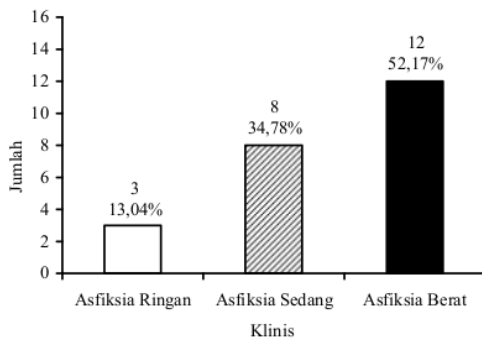
Pada periode penelitian dijumpai 23 asfiksia neonatus prematur dengan SDR.

Karakteristik subyek penelitian ditampilkan pada Tabel 1. Masa gestasi sebagian neonatus adalah 28-36 minggu, hanya dijumpai 1 neonatus dengan masa gestasi 26 minggu. Jenis kelamin neonatus sebagian besar adalah laki-laki. Rerata berat badan lahir (BBL) masih dalam kategori BBL rendah dengan BBL minimum adalah 1000 gram dan maksimum adalah

2300 gram. Berdasarkan cara lahir sebagian besar neonatus lahir secara spontan, hanya ada 1 neonatus yang lahir dengan bedah sesar.

Tabel 1. Karakteristik subyek penelitian

Karakteristik	
Masa gestasi (rerata±SD); min-max	30,5±2,43; (26-36) minggu
Kategori masa gestasi (minggu)	
- <28	1 (4,3%)
- 28-36	22 (95,7%)
Jenis kelamin; n (%)	
- Laki-laki	16 (69,6%)
- Perempuan	7 (30,4%)
Berat badan lahir (rerata±SD); min-max	1611.7±377.15; (1000-2300) gram
Cara lahir; n (%)	
- Partus spontan	22 (95,7%)
- Bedah sesar	1 (4,3%)



Gambar 1. Distribusi derajat asfiksia secara klinis pada neonatus prematur dengan SDR (n=23)

Tabel 2. Hubungan antara derajat asfiksia secara klinis dengan derajat SDR berdasarkan X-foto thorax (Radiolog 1 dan 2)

Derajat asfiksia secara klinis	Derajat SDR X foto thoraks			
	I	II	III	IV
Ringan	2 (66,7%)	0 (0,0%)	0 (0,0%)	1 (33,3%)
Sedang	6 (75,0%)	1 (12,5%)	1 (12,5%)	0 (0,0%)
Berat	1 (8,3%)	4 (33,3%)	4 (33,3%)	3 (25,0%)
X ² =11,766		Df=6		p=0,07

Derajat asfiksia secara klinis ditampilkan pada Gambar 1. Pada kelompok neonatus prematur dengan SDR dijumpai sebagian besar (12 dari 23 kasus) termasuk kategori asfiksia berat, selanjutnya asfiksia sedang

dijumpai sebanyak 8 kasus dan asfiksia ringan sebanyak 3 kasus.

Hubungan derajat asfiksia secara klinis dengan derajat SDR berdasarkan hasil X-foto thorax ditampilkan pada Tabel 2. Tabel 2 menunjukkan 3 neonatus prematur dengan asfiksia derajat ringan secara klinis, berdasarkan hasil pembacaan X-foto thorax sebagian besar (2 dari 3 neonatus) menderita SDR derajat I dan 1 orang SDR derajat IV.

Pada 8 orang neonatus dengan asfiksia derajat sedang secara klinis, berdasarkan hasil pembacaan X-foto thorax dijumpai sebagian besar (6 dari 8 neonatus) adalah SDR derajat I, 1 orang SDR derajat II dan 1 orang SDR derajat III. Pada 12 neonatus dengan asfiksia derajat berat secara klinis, berdasarkan hasil X-foto thorax dijumpai 1 orang derajat I, 4 orang derajat II, 4 orang derajat III dan 3 orang derajat IV. Hasil uji statistik menunjukkan tidak ada perbedaan bermakna pada derajat asfiksia yang dinilai secara klinis dengan derajat SDR berdasarkan X-foto thorax. Hal ini dapat diartikan penentuan derajat asfiksia secara klinis adalah sesuai derajat SDR yang ditentukan secara radiologis.

Hasil uji korelasi dengan uji Kendall tau-b dijumpai adanya korelasi derajat sedang yang bermakna antara derajat asfiksia secara klinis dengan derajat SDR (r=0,5; p=0,01), dimana hal tersebut menunjukkan semakin tinggi (berat) derajat SDR yang ditentukan secara radiologis.

PEMBAHASAN

Hasil penelitian ini menunjukkan bahwa derajat asfiksia secara klinis berkorelasi dengan derajat SDR secara radiologis. Semakin tinggi derajat asfiksia secara klinis maka semakin tinggi pula derajat SDR secara radiologis dengan pemeriksaan X-foto thorax, yang merupakan pemeriksaan penunjang utama untuk menegakkan diagnosis adanya SDR. Pemeriksaan X-foto thorax merupakan salah satu pemeriksaan yang paling sering dilakukan di NICU untuk mendiagnosis adanya kelainan paru pada neonatus preterm atau aterm.¹⁷ Gambaran X-foto neonatus dengan SDR tergantung dari derajatnya. Pada derajat I menunjukkan gambaran granular halus oleh karena alveoli yang kolaps, derajat II disertai gambaran *air bronchogram* yang meluas sampai ke tepi paru, derajat III disertai adanya batas yang tidak jelas dari jantung dan diafragma, dan derajat IV menggambarkan bayangan homogen pada seluruh paru yang disebut *white lung*. Penelitian tentang adanya korelasi antara derajat asfiksia secara klinis dengan derajat SDR secara radiologis pada neonatus preterm belum pernah dilaporkan sebelumnya. Dari hasil penelitian didapatkan adanya neonatus yang pada saat lahir menderita asfiksia

berat, tetapi menunjukkan gambaran radiologi derajat ringan (1 kasus) hal ini dapat disebabkan karena ada jeda waktu dengan pemeriksaan X foto thorax, sehingga anatomi dan fungsi paru mengalami perbaikan atau sebaliknya. Penelitian oleh Ratih mendapatkan hasil asfiksia berat yang disebabkan SDR hanya 6,9%.¹⁴

Kelemahan penelitian ini adalah tidak memperhitungkan jeda waktu antara penentuan derajat asfiksia secara klinis dengan waktu pemeriksaan X foto thorax, sehingga faktor waktu dapat menjadi faktor perancu hubungan antara derajat asfiksia secara klinis dan derajat SDR secara radiologis. Paru neonatus mengalami perubahan bermakna pada 1 jam pertama kehidupan akibat adanya adaptasi dari kondisi intra uterine dengan kondisi diluar rahim.¹⁸ Selain itu faktor umur gestasi juga belum dapat ikut dianalisis mengingat tidak seimbang kategori proporsi masa gestasi. Masa gestasi perlu diperhitungkan menimbang tingkat maturitas paru ditentukan oleh masa gestasi dan selanjutnya tingkat maturitas akan berpengaruh pada gambaran X-foto thorax. Perlu dilakukan penelitian lebih lanjut dengan sampel yang lebih banyak untuk menjelaskan pengaruh jeda waktu pemeriksaan dan masa gestasi terhadap hubungan antara derajat asfiksia dengan derajat SDR secara radiologis.

SIMPULAN

Derajat SDR dari gambaran paru pada X-foto thorax memiliki hubungan yang bermakna dengan derajat asfiksia secara klinis.

DAFTAR PUSTAKA

1. Agrons GA, Courtney SE, Stocker FT, Markowitz RI. Lung diseases in premature neonates: radiologic-pathologic correlation. *Radiographic* 2005;25:1047-73.
2. Owens CM, Thomas KE. The paediatric chest. In *Textbook of radiology and imaging*. Sutton D.7th Ed. Churchill Livingstone : 2003;9:247-56.
3. Lang I. The Neonatal Chest. In: *Diagnostic radiology: A Textbook of medical imaging*. Grainger RG, Allison D, Adam A, Dixon AK. Editors. 4th Ed. Churchill Livingstone 2003;31A:631-35.
4. Hilton SVW, Edwards DK. The newborn infant with respiratory distress from medical causes. In: *Practical pediatric radiology*. 3th d. Elsevier. 2006;2 :100-20.
5. Stoll BJ, Kliegman RM. The high risk infant. *Nelson Textbook of Pediatrics*, 17th ed, Saunders WB, 2003: 550-7.
6. Blickman JG, Parker BR, Barnes PD. Chest in the requisites pediatric radiology. Third edition. Mosby. 2009;2:26-30.
7. De Luca D, Baroni S, Vento G, Piastra M, Pietrini D, Romitelli F, et al. Secretory phospholipase A2 and neonatal respiratory distress: pilot study on broncho-alveolar lavage. *Intensive Care Med*. Oct 2008; 4(10): 858-64.
8. Cherif A, Ben jema W, Kacem S, Guellouze N, Jebnoun S, Khrouf N. [Preeclampsia increases the risk of hyaline membrane disease in premature infant: a retrospective controlled study]. *J Gynecol Obstet Biol Reprod (Paris)*. Oct 2008;37(6):597-601.
9. McClure PC, Patel MR, e TT. Hyalin membrane disease. Available from : <http://www.emedicine.com>
10. Gomella TL, Cunningham MD, Eyal FG, Zenk KE. Perinatal asphyxia. In *Neonatology*. Mc Graw Hill. 5th ed.2004;73:512-42.
11. Malloy MH. Impact of cesarean section on intermediate and late preterm births: United States, 2000-2003. *Birth*. Mar 2009;36(1):26-33.
12. Dharmasetiawani N. Asfiksia dan resusitasi bayi baru lahir. Buku ajar: Neonatologi. Kosim MS, Yunanto A, Dewi R, dkk Penyunting. IDAI; 2008:103-10.
13. Chen ZL, He RZ, Peng Q, Guo KY, Zhang YQ, Yuan HH, et al. Prenatal risk factors for neonatal asphyxia: how risk for each? *Zhongguo Dang Dei Er Khe Za Zhi*. 2009;11(3):161-5.
14. Ratih LPW. Gambaran radiologis paru pada penderita asfiksia berat. *Maj. Kedokteran Udayana*. 2004; 35(125):192-8.
15. Staatz G, Honnef D, Piroth W, Radkow T. Direct diagnosis in radiology: *Pediatric Imaging*. Thieme. 2008:6-8.
16. Madiyono B, Moeslichan S, Sastroasmoro S, Budiman I, Purwanto, SH. Perkiraan besar sampel. Dalam: Sastroasmoro S, Ismael S. *Dasar-dasar metodologi penelitian klinis*. Edisi ke-3. Jakarta: Sagung Seto; 2008;302-30.
17. Álvares BA, Pereira ICMR; Severino Aires de Araujo Neto SAA, Sa ETI. Normal findings on chest x-rays of neonates. *Radiol Bras*. 2006;39(6):435-440.
18. Hermansen CL, Lorah KN. Respiratory distress in the newborn. *Am Fam Physician*. 2007;76(7):987-94.

Derajat Sindroma Distres Respirasi pada Foto Thorax dan Derajat Asfiksia pada Neonatus Prematur

GRADEMARK REPORT

FINAL GRADE

/0

GENERAL COMMENTS

Instructor

PAGE 1

PAGE 2

PAGE 3

PAGE 4
